



Restabelecimento estético e funcional de incisivo conoide através da integração Ortodontia-Dentística

Aesthetic and functional reestablishment of lateral conoid through orthodontic and dentistry

Suely Maria Mendes Ribeiro¹
Sissy Maria dos Anjos Mendes²
Jesuína Lamartine Nogueira Araújo³

RESUMO

O objetivo deste trabalho foi relatar o caso clínico de um paciente jovem com alteração estética e funcional causada pela presença de incisivos laterais superiores com morfologia conoide e diastemas múltiplos. Foi realizada uma abordagem multidisciplinar através de tratamento ortodôntico fixo pela técnica Edegewise convencional por 10 meses para distribuição dos espaços interdentais e melhora da oclusão. Posteriormente o paciente foi submetido à remodelação dos incisivos laterais conoides, incisivos centrais e caninos superiores através da técnica adesiva, utilizando-se resina composta nanoparticulada (Z350XT-3M/ESPE) e sistema adesivo single bond universal (3M-ESPE). Através do caso clínico exposto concluiu-se que a integração ortodontia e dentística pode ser de extrema importância na finalização de casos clínicos de dentes com alteração de forma.

Palavras chave: Resina Composta. Diastemas. Dentes Conoides. Fechamento

¹ Doutoranda, Universidade Federal do Pará

² Mestre, Universidade Federal do Rio de Janeiro

³ Professora Doutora, Faculdade de Odontologia, Universidade Federal do Pará

ABSTRACT

The objective of this study was to report a clinical case of a young patient with aesthetic and functional alteration caused by the presence of upper lateral incisors with conoidal morphology and multiple diasthema. The conventional Edegewise technique performed a multidisciplinary approach through fixed orthodontic treatment for 10 months for distribution of interdental spaces and improvement of occlusion. Afterwards, the patient was submitted to the remodeling of the lateral incisors, central incisors and superior canines through the adhesive technique, using a composite nanoparticulate resin (Z350XT-3M / ESPE) and single bond universal adhesive with acid etching of the dental enamel. Through the clinical case presented, it was concluded that the orthodontic and dentistry integration can be of extreme importance in the finalization of clinical cases such as teeth with alteration of shape.

Key Word: Composite Resin, Diasthems, Conoid teeth, Closure

INTRODUÇÃO

Dentre os fatores que podem interferir na estética do sorriso, encontram-se as anomalias dentárias. Estas podem ser classificadas em anomalias de número, tamanho, estrutura e forma¹. Dentes conoides são considerados como alteração de desenvolvimento relacionada com o tamanho dos dentes e classificada como microdontia isolada. Em sua maioria, o incisivo lateral superior é o dente mais frequentemente afetado, sendo caracterizado pela apresentação da coroa sob forma de cone e a raiz comumente com seu comprimento normal. Devido ao seu tamanho reduzido, essa patologia pode apresentar uma das causas do surgimento de diastemas anteriores e a correção do problema muitas vezes requer a reanatomização do elemento².

Segundo Backman e Wahlin³ a origem destes distúrbios pode estar associada a fatores genéticos e ambientais e sua prevalência fica em torno de 8,4% em meninos e 6,5 % em meninas. Muitas alternativas podem ser indicadas para tratamento desses pacientes, desde as mais invasivas como confecção de coroas totais e/ou facetas de porcelanas, até as menos invasivas, como as restaurações de resinas compostas, que são materiais que apresentam características estéticas e mecânicas adequadas, associadas ao uso de sistemas adesivos, permitindo, assim, que essas restaurações sejam realizadas com o mínimo ou sem qualquer desgaste à estrutura dentária sadia⁴.

A nanotecnologia tem sido utilizada para produzir nanopartículas de carga baseadas na construção de blocos em escala molecular. Este processo resultou em um produto comercial com nanopartículas de sílica de 2 a 20nm (0,002 a 0,02µm) e nanoaglomerados de zircônia-sílica de 0,6 a 1,4µm (3M-ESPE, Minnesota-USA). As nanopartículas têm uma maior superfície de contato com a fase orgânica quando comparada com as resinas microparticuladas, e conseqüentemente, a dureza do material é aumentada. As resinas nanoparticuladas apresentam um conteúdo de carga em torno de 78,5% em peso e 58-60% em volume, incluindo não-aglomerados de partículas de carga de sílica e aglomerados de zircônia e sílica, que agem como unidades que possibilitam alta resistência do material, apresentando este material os maiores valores de

microdureza quando fotoativado com luz halógena ou LED, comparado com arco de plasma⁵.

A ortodontia é a especialidade responsável pelo reposicionamento funcional dental, porém, em alguns casos mais complexos a obtenção da satisfação do paciente sobre a estética dental nem sempre é correspondida ao final da movimentação ortodôntica. Muitas vezes se faz necessária uma complementação do tratamento com envolvimento de outras áreas da odontologia, como a dentística, prótese, periodontia ou implantodontia, ou seja, há necessidade de um tratamento multidisciplinar para finalizar alguns casos como o restabelecimento estético e funcional de dentes com alterações de forma, como os conoides⁶.

Dessa forma, o presente trabalho tem como objetivo relatar o caso de um paciente com os incisivos laterais superiores com morfologia conoide, onde foi realizado ortodontia prévia, para beneficiar uma abordagem restauradora com resina composta direta, com remodelação funcional e estética da oclusão.

METODOLOGIA

Paciente jovem, 15 anos, gênero masculino, procurou atendimento com queixa de espaços exagerados entre os laterais anterossuperiores, o que comprometia seu convívio social. Optou-se pelo tratamento multidisciplinar, envolvendo a ortodontia e a dentística para restabelecimento da oclusão e estética satisfatórias.

Avaliação e terapia ortodôntica realizada:

Paciente com perfil mesocefálico, dentição permanente e má-oclusão de classe I de Angle, ausência de dentes terceiros molares superiores e inferiores, desvio de linha média, inclinações dentárias desfavoráveis, giroversões dentárias 12 e 21, presença de diastemas patológicos, alteração de forma dos dentes 12 e 22, overjet e overbite fora da normalidade (Figuras 1, 2, 3 e 4). O paciente submeteu-se ao tratamento ortodôntico fixo pela técnica Edegewise convencional por 10 meses, para distribuição dos espaços interdentais e correção das inclinações axiais dos elementos dentários e para possibilitar a reanatomização dos incisivos conoides (Figura 5).

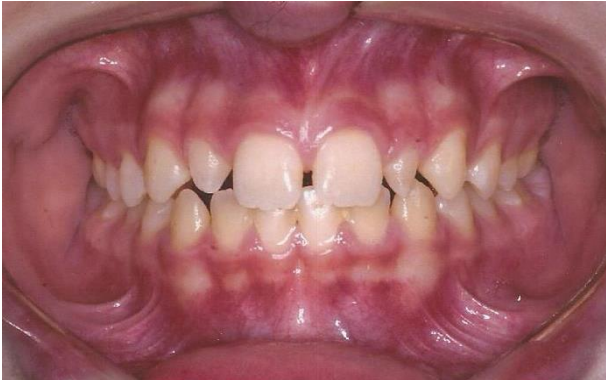

Figura 1 - Aspecto inicial frontal da oclusão com presença de diastemas patológicos e desvio de linha média superior para esquerda

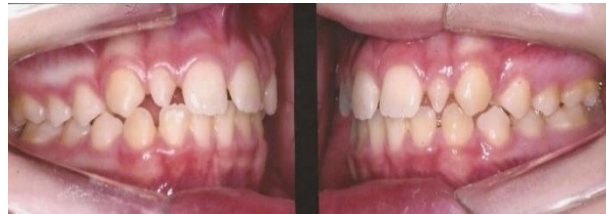

Figura 2 - Aspecto oclusal inicial direito e esquerdo, com presença de diastemas patológicos

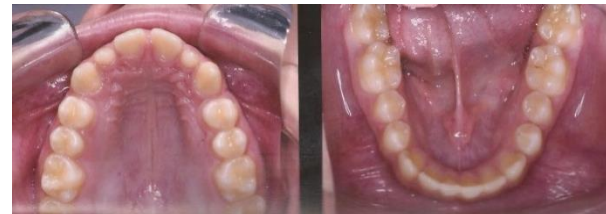

Figura 3 - Aspecto oclusal superior e inferior.

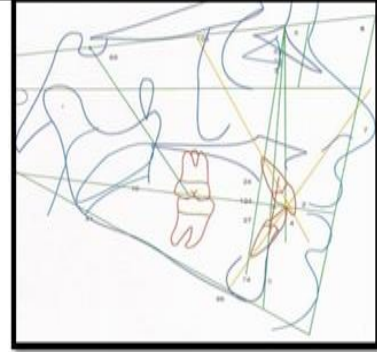
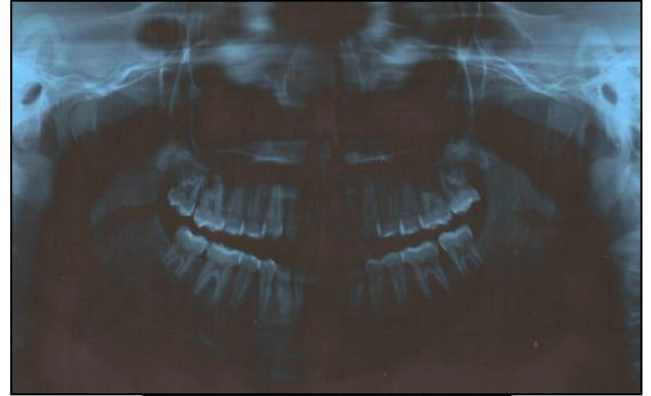


Figura 4 - Radiografia panorâmica e padrão mesocefalométrico.

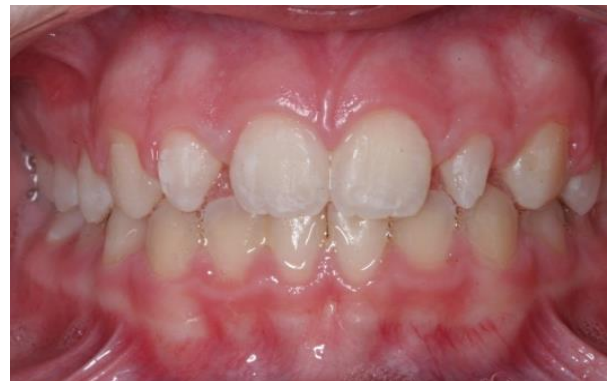

Figura 5 - Aspecto da oclusão após conclusão do tratamento ortodôntico.

Avaliação e tratamento restaurador estético:

Após o tratamento ortodôntico observou-se a necessidade de preenchimento dos espaços existentes com material restaurador estético. O planejamento foi realizado através de moldagem dos arcos, confecção de modelos de estudo e enceramento diagnóstico.

Os espaços foram fechados inicialmente nos modelos em gesso, através do preenchimento com cera, obedecendo-se as proporções dentais ideias de um incisivo lateral, conforme a largura e altura dos dentes vizinhos, procurando-se restabelecer no modelo as condições ideais, para posteriormente realizar a transferência para a cavidade bucal. Buscou-se reproduzir corretamente os pontos de contato interproximais para restabelecimento das papilas interdentais, confeccionar níveis de contatos interdentais compatíveis com os dentes naturais, ângulos de transição e ângulos interincisivos, restabelecimento de matiz, saturação e valor, caracterização e textura ideais da restauração.

O sistema adesivo eleito foi o Single Bond Universal (3M/ESPE®), utilizado com a aplicação prévia de ácido fosfórico a 37% na superfície do esmalte vestibular e palatino dos incisivos centrais, incisivos laterais e caninos superiores (Figura 6), pois todos receberam recontorno com resina composta.

Após a lavagem e secagem do ácido, o adesivo foi aplicado com auxílio de pincel descartável (microbrush) em duas camadas, de acordo com as recomendações do fabricante. A resina composta selecionada foi a nanoparticulada Z350XT (3M/ESPE®) nas cores AT, A1E, A2E e A2B (Figuras 7 e 8), sendo inseridas em incrementos com a utilização de espátulas para resina (Millenium-Golgran, São Caetano do Sul, SP, BR) e adaptadas à cavidade com auxílio de pincel para resina (Cosmedent nº3, Chicago, IL, USA), inicialmente com o auxílio da muralha de silicone com a camada de resina translúcida, e posteriormente com as resinas de corpo e de esmalte, para finalizar. Tanto a resina composta quanto o sistema adesivo foram fotoativados através da unidade Bluephase (Ivoclar/Vivadent, Schaan-Liechtenstein, Alemanha), com intensidade de luz de 1.200mW/cm² por 15 segundos e 18J de potência.

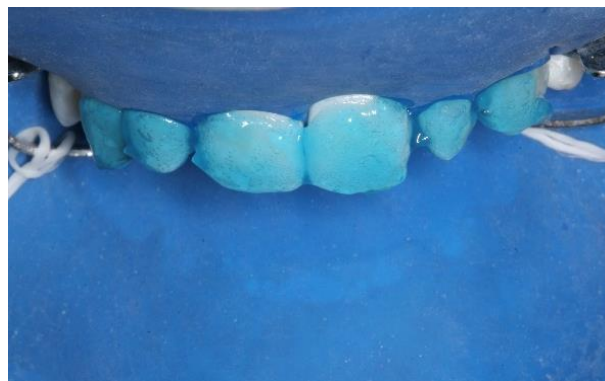

Figura 6 - Condicionamento ácido

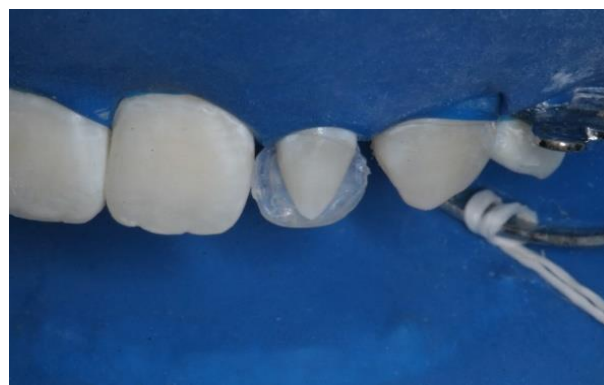

Figura 7 - Resina composta translúcida aplicada na face palatina do incisivo lateral

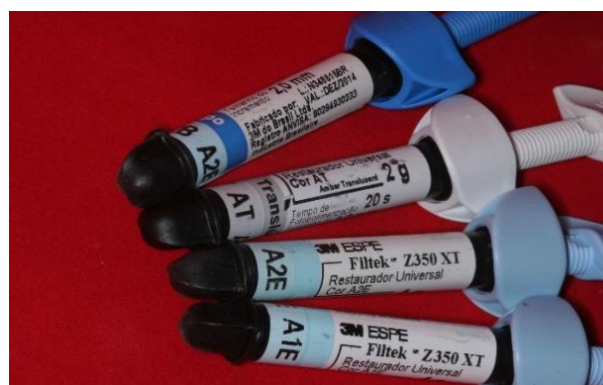

Figura 8 - Resinas compostas utilizadas

O acabamento foi realizado inicialmente através da remoção dos excessos grosseiros com lâmina de bisturi nº 12 (Solidor- Diadema, SP, BR) seguido do uso de pontas diamantadas finas e ultrafinas 2200F, 2200FF, 3168F e 3168FF (KG Sorensen- Barueri, SP, BR). O polimento foi realizado com borrachas abrasivas (Jiffy

Polisher-Ultradent, Curitiba, PR, BR) seguidas por discos abrasivos de granulação fina (3M-ESPE®) e por discos de feltro associado à pasta de polimento (FGM - Joinville, SC, BR). A Figura 9 mostra o aspecto final das restaurações após acabamento e polimento.

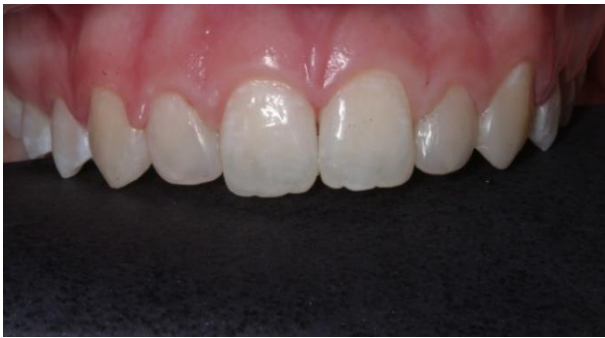

Figura 9 - Aspecto final das restaurações realizadas

DISCUSSÃO

O tratamento ortodôntico é capaz de promover alterações no sorriso do paciente por meio da modificação de inadequadas posições ou inclinações dentárias, apresentando como uma grande vantagem, ser uma técnica conservadora. No entanto, nem sempre a resolução estética do caso poderá ocorrer apenas com a intervenção da ortodontia, já que as alterações de forma, tamanho e proporção altura/largura, não são modificadas com a movimentação, fazendo-se necessária a interrelação com a dentística, a periodontia, a implantodontia e a prótese dental, para se obter resultados satisfatórios, quanto a estética e função dental⁷. No caso em estudo, a conduta ortodôntica foi baseada de acordo com as técnicas ortodônticas contemporâneas descritas na literatura para este tipo de má oclusão¹⁷.

Restaurações diretas com resina composta para fechamento de diastema ou transformação de dentes com alteração de forma constituem-se uma técnica restauradora relativamente simples, com tempo clínico reduzido e um custo relativamente baixo^{8,9,10}. Estes materiais são utilizados com sistemas adesivos, e estes são os responsáveis por promoverem a adesão do

material restaurador às estruturas dentais. Os adesivos são compostos por uma combinação de monômeros resinosos de diferentes pesos moleculares e viscosidades, diluentes resinosos e solventes orgânicos (acetona, etanol ou água). Estes monômeros resinosos podem ser hidrofílicos ou hidrofóbicos. Os hidrofílicos permitem que o adesivo seja compatível com a umidade do substrato dentinário e os hidrofóbicos apresentam maior peso molecular, possuem uma viscosidade maior e apresentam uma superior resistência mecânica e estabilidade do material. Os sistemas adesivos podem ser classificados como convencionais, autocondicionantes e universais, sendo que estes apresentam componentes do cimento de ionômero de vidro. Os convencionais podem ser de dois passos (condicionamento ácido e combinação de primer e adesivo em um único frasco) ou três passos (condicionamento ácido, primer e agente adesivo em frascos separados). Estes adesivos removem completamente a smear layer e desmineralizam superfície dentinária intacta através do condicionamento ácido¹¹. Já os adesivos autocondicionantes dissolvem a smear layer apenas parcialmente e não desmineralizam a dentina tão profundamente quanto os adesivos convencionais. A incorporação de smear layer, resina, colágeno e mineral na camada híbrida e a porção superficial de tags resinosos, pode prevenir a sensibilidade pós-operatória, fato que ocorre com os sistemas adesivos convencionais, devido à infiltração incompleta de monômeros resinosos na rede de fibras colágenas. Por outro lado, os adesivos autocondicionantes não desmineralizam o esmalte dental na mesma profundidade que o ácido fosfórico, resultando em uma resistência adesiva ao esmalte mais baixa, e ocorrência de discrepâncias em margem de esmalte, nos estudos clínicos. Para compensar esta limitação, os autores recomendam o condicionamento ácido do esmalte antes da aplicação dos sistemas adesivos autocondicionantes¹⁴, passo este que foi realizado neste trabalho. Já para Karaman e Guler¹⁵ os sistemas adesivos universais utilizados com ou sem aplicação de ácido fosfórico prévio, são capazes de reduzir a infiltração marginal, quando comparados aos sistemas adesivos autocondicionantes de passo único.

Atualmente existem resinas composta de excelente qualidade que possibilitam uma boa estabilidade da cor, sofrem menos desgaste superficial, apresentam uma adequada opacidade e diversas cores, oferecendo assim um excelente resultado estético e alta longevidade da restauração. Após anos de pesquisa algumas desvantagens, que existiam nas resinas antigas, como alto coeficiente de expansão térmica, desgaste excessivo, sorção de água, descoloração e alta contração de polimerização, fossem minimizados. Existem diversos tipos de resinas, as macroparticuladas, as microparticuladas, as híbridas ou micro-híbridas, e as nanoparticuladas ou nano-híbridas. Para este caso, foi utilizada a resina nanoparticulada. Este tipo de resina foi desenvolvido para ser um material universal que pudesse ser utilizado tanto em dentes anteriores como em dentes posteriores, e para que tivesse propriedades mecânicas similares às resinas micro-híbridas conciliada à facilidade de polimento das resinas microparticuladas. A utilização de nanopartículas na composição do material restaurador, possibilita um avanço na radiopacidade das restaurações facilitando assim diagnóstico de cáries secundárias e controle da interface dente-resina. Existem dois tipos de partículas inorgânicas combinadas presentes neste tipo de resina, uma em forma dispersa que são as partículas de sílica da ordem de 20 nanômetros e outra aderida, que são nano complexos de sílica-zircônia que se comporta como estrutura única medindo cerca de 75nm. Esta combinação traz um aumento no percentual de partículas de carga e resistência do material¹². Já Blanco et al.⁴ citam um caso de resolução estética de dente conóide com restauração de resina indireta, apontando como vantagens desta técnica, as propriedades mecânicas melhoradas da resina de laboratório e a possibilidade de executar uma caracterização de cor e detalhes anatômicos mais detalhada. Enquanto isso, Farias-Neto¹³, descreve um caso clínico com resolução estética através de porcelana feldspática, sem desgaste de estrutura dental, com grande satisfação do paciente e com possibilidade de maior longevidade devido a estabilidade da porcelana quanto ao manchamento, sorção de água, dureza e resistência mecânica. Por outro lado, segundo Coelho et al.¹⁶ o paciente estando em

período de desenvolvimento ativo (surto puberal) ainda apresenta remodelação e adição óssea no processo alveolar, contraindicando restaurações definitivas como as coroas totais.

A resolução estética de alterações morfológicas da coroa dental pode ter vários desfechos, incluindo especialidades distintas da odontologia. O importante é ter conhecimento científico e técnico adequados para realizar as escolhas mais adequadas. A escolha neste caso recaiu sobre a resina composta, que apresenta ótimas características mecânicas e estéticas, porém é de suma importância a existência de uma oclusão balanceada para uma adequada longevidade da restauração, o que foi alcançado com a interrelação da ortodontia e dentística, neste caso.

CONCLUSÃO

Baseado no caso clínico exposto concluiu-se que a integração ortodontia e dentística pode ser de extrema importância na finalização de casos clínicos como dentes com alteração de forma, e a utilização de restaurações com resinas compostas diretas promovem um resultado estético e funcional satisfatórios, com preservação de estrutura dentária sadia, principalmente nestes casos de paciente em crescimento puberal ativo.

REFERÊNCIAS

1. Coelho LGC, Machado WC, Soares MRPS, Melo KA. Reanatomização estética em pacientes com hipodontia, dente conóide e permanência de elemento decíduo. *RPG Rev Pós Grad.* 2010; 17(4):201-8.
2. Campos PRB, Amaral D, Silva MAC, Barreto SC, Pereira GDS, Prado M. Reabilitação estética na recuperação da harmonia do sorriso: relato de caso. *RFO.* 2015 maio/ago.; 20(2):227-31.
3. Backman, WB. Variations in number and morphology of permanent teeth in 7-year-old Swedish children. *Int J Paed Dent.* 2001; 11:11-7.

4. Blanco PC, Veloso CBS, Monteiro AMA, Silva SMA. Restauração de dentes conoides com resina indireta: relato de caso UNOPAR. *Cient Ciênc Biol Saúde*. 2012; 14(4):257-61.
5. Hubbezoglu I, Bolayir G, Dogan OM, Dogan A, Ozer A, Bek B. Microhardness evaluation of resin composites polymerized by three different light sources. *Dent Mater J*. 2007; 26(6):845-53.
6. McSwiney TP, Collins JM, Bassi GS, Khan S. The interdisciplinary management of hipodontia patients in UK: a national service evaluation. *Brit Dent J*. 2017 jan.; 222(1):31-5.
7. Almeida RR, Garib DG, Almeida-Pedrin RR, Almeida MR, Junqueira MHZ. Diastemas interincisivos centrais superiores: quando e como intervir? *Rev Dent Press Ortodon Ortop Facial*. 2004; 9(2):156-37.
8. Schwarz V, Simon LS, Silva AS, Ghiggi PC, Cericato GO. Fechamento de diastema com resina composta. *J Oral Investig*. 2013; 2(1):26-31.
9. Araújo EP, Rocha LA, Bum GT, Teixeira ASC. Fechamento de diastemas com restaurações diretas em resina composta- Relato de caso clínico. *Rev Gestão & Saúde*. 2009; 1(3):33-8.
10. Bergoli CD, Skupien JA Marchiori JC. Fechamento de diastema utilizando técnica de enceramento e moldagem com silicona: acompanhamento de dois anos. *Int J Dent*. 2009; 8(3):167-71.
11. Lopes LS; Malaquias P, Calazans FS, Reis A, Loguercio AD, Barceiro MO. Protocolo das possibilidades técnicas de aplicação dos sistemas adesivos universais: revisão de literatura com relato de caso. *Rev Bras Odontol*. 2016; 73(2):173-7.
12. Melo Junior PC, Cardoso RM, Magalhães BG, Guimarães RP, Silva CHV, Beatrice LCS. Selecionando corretamente as resinas compostas. *Int J Dent*. 2011; 10(2):91-6.
13. Farias-Neto A, Gomes EMCF, Sanchez-Ayala A, Sanchez-Ayala A, Vilanova LSR. Esthetic rehabilitation of the smile with no-prep porcelain laminates and partial veneers. *Case Report Dent*. 2015;1-6.
14. Mena-Serrano A, Kose C, De Paula EA, Tay LY, Reis A, Loguercio A et al. A new universal simplified adhesive: 6-month clinical evaluation. *J Esthet Rest Dent*. 2013; 25 (1):55-69.
15. Karaman E, Guller E. Marginal adaptation of class V restorations with a new universal adhesive. *Int J Periodont Rest Dent*. 2016; 36(1):125-31.
16. Coêlho JCA, Kraievski ES, Pereira LCB, Silva MC. Fisiologia da remodelação óssea: revisão da literatura. *Rev Conexão Eletrônica*. 2016; 13(1):1-7.
17. Cabral L, Lindolm RN, Cunha VM, Gorny Junior CL, Mello AMD, Mello FAS. Fechamento de diastema em incisivos laterais conoides: relato de caso. *Rev Gestão & Saúde*. 2016; 14(2):28-32.