

## Restaurações semidiretas em resina composta para dentes posteriores: um guia clínico

*Semi-direct restorations of composite resin for posterior teeth: a clinical guide*

Thália da Silva de Aviz<sup>1</sup>  
Tamea Lacerda Monteiro Medeiros<sup>2</sup>  
Ynara Cunha Ferreira<sup>3</sup>  
Felipe Rezende de Albuquerque<sup>4</sup>  
George Clay dos Santos Caracas<sup>4</sup>

### RESUMO

Diversos fatores estão relacionados com o sucesso de restaurações nos dentes posteriores, sejam estas diretas, semidiretas ou indiretas. Nas restaurações diretas, as maiores limitações estão relacionadas à extensão do preparo cavitário, completa polimerização da resina composta, adequada adaptação marginal, anatomia e reestabelecimento de ponto de contatos, além de acabamento e polimento adequados. Pesquisas clínicas e revisões sistemáticas apontam que a sobrevivência das restaurações indiretas de resina composta não difere daquelas em cerâmica. Portanto, o objetivo deste estudo é apresentar um guia clínico para a confecção de restaurações semidiretas posteriores em resina composta, que podem ser confeccionadas pelo próprio cirurgião-dentista no consultório. A técnica consiste na confecção do modelo de trabalho em gesso e isolamento do preparo com uma fina camada de cera para escultura. Inicia-se a etapa restauradora simplificada com apenas duas resinas compostas, sendo uma de dentina hiperpigmentada e outra de esmalte. A escultura se dá através do desenho dos sulcos principais e secundários, podendo-se lançar mão de corantes no fundo dos sulcos para evidenciá-los e dar profundidade às cúspides. Após o acabamento e polimento a peça está pronta para ser cimentada. O resultado estético e funcional, demonstrou que essa técnica pode ser uma alternativa fácil e econômica para reabilitação de dentes posteriores com grande perda de estrutura dentária.

**Palavras-chave:** Restauração dentária permanente. Resinas compostas. Dentes posteriores. Restaurações Intracoronárias.

### ABSTRACT

Several factors are related to the success of posterior teeth restorations, whether direct, semi-direct or indirect. In direct restorations, the greatest limitations are related to the extension of the cavity preparation, complete polymerization of the composite resin, adequate marginal adaptation, anatomy, and reestablishment of the contact point, besides to adequate finishing and polishing. Clinical research and systematic reviews indicate that the survival of indirect composite resin restorations does not differ from those in ceramics. Therefore, the objective of this paper is to present a clinical guide for the manufacture of posterior semi-direct restorations in composite resin that can be made by the dentist in the office. The technique consists in making the plaster work model and isolating the preparation with a thin layer of sculpture wax. The simplified restorative step begins with just two composite resins, one of which is hyperpigmented dentin and the other of enamel. The sculpture takes place through the design of the main and secondary grooves, being able to use dyes at the bottom of the grooves to highlight them and give depth to the cusps. After finishing and polishing the part is ready to be cemented. The aesthetic and functional result demonstrated that technique can be an easy and economical alternative for rehabilitation of posterior teeth with great loss of dental structure.

**Keyword:** Dental restoration permanent. Composite resins. Posterior teeth. Inlays.

<sup>1</sup> Acadêmica de Odontologia – Universidade Federal do Pará, Faculdade de Odontologia – Belém, PA.

<sup>2</sup> Mestre em Odontologia – Universidade Federal do Pará, Faculdade de Odontologia – Belém, PA.

<sup>3</sup> Acadêmica de Odontologia – Escola Superior da Amazônia, Faculdade de Odontologia – Belém, PA.

<sup>4</sup> Mestre em Odontologia – Universidade Federal do Pará, Faculdade de Odontologia – Belém, PA.

## INTRODUÇÃO

A cárie dental ainda é uma doença comum em todo o mundo, a qual resulta na perda de estrutura dentária. As restaurações indiretas são amplamente utilizadas como tratamento de cavidades, podem ser feitas de diversos materiais como metal, resina composta ou cerâmica<sup>1,2</sup>. Por muitas décadas o ouro e o amálgama foram os únicos materiais disponíveis para a restauração de dentes cariados, porém, com o aumento da exigência estética por parte dos pacientes e da sociedade em que vivem, as resinas compostas e as cerâmicas começaram a ser utilizadas em odontologia como substitutos promissores dos materiais metálicos<sup>3,4,5,6</sup>.

As resinas compostas e cerâmicas, além de proporcionarem um excelente mimetismo com as estruturas dentárias devido à ampla gama de cores disponíveis, possuem, também, excelentes propriedades mecânicas como resistência à flexão, fratura e tração. Porém, as cerâmicas têm a grande desvantagem de não permitirem reparos permanentes, e necessitarem de preparos dentais mais invasivos. Em contrapartida, as resinas compostas são materiais restauradores que permitem reparos com o mesmo material, custo reduzido, e podem ser empregadas sem muita dificuldade no restabelecimento da estética e função, otimizando assim os tratamentos<sup>2,3,7</sup>.

A técnica semidireta tradicionalmente consiste na fabricação de uma restauração, a partir de um modelo flexível confeccionado em silicona de adição obtido após a moldagem com alginato do dente já preparado. Essa técnica suprime algumas das desvantagens encontradas nas restaurações diretas, tais como: contração de polimerização compensada pela cimentação da peça, visão sempre direta na construção de modelo em gesso e fotoativação em todas as faces da restauração<sup>4</sup>. Além disso, proporciona também boa estética e contatos proximais aprimorados<sup>3,8</sup>.

A técnica exposta neste trabalho apresenta uma modificação, pois, a restauração semidireta é confeccionada sobre modelo de gesso a partir de uma moldagem do preparo em silicona de adição. Os terminos em gesso permitem boa visualização, superfície seca, sem oleosidade facilitando a inserção dos incrementos de resina composta, assim como, sempre que necessário confecciona-se troquéis de precisão.

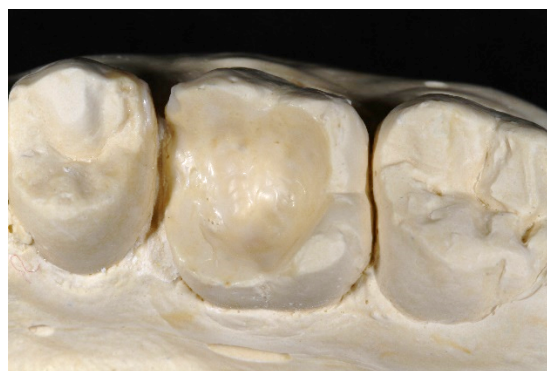Com isso, uma técnica capaz de devolver estética e função, com custo reduzido e que pode ser desenvolvida pelo próprio cirurgião-dentista constitui um protocolo de grande interesse clínico. Dessa forma, o objetivo deste estudo é apresentar um guia clínico para a confecção de restaurações semidireta posteriores em resina composta, demonstrando as vantagens da utilização dessa técnica simplificada para a devolução da anatomia e dos pontos de contato do dente com maior facilidade, além de possibilitar bom selamento periférico e excelente polimento.

## MATERIAIS E MÉTODOS

Com o dente já preparado obteve-se inicialmente os modelos de trabalho, através da técnica de um ou dois passos, com silicona de adição Express<sup>TM</sup> XT (3M, Sumaré, SP, BR). Os modelos em gesso especial podem ser confeccionados com troquel para facilitar o acabamento e adaptação marginal nas faces proximais, porém, neste caso não foi confeccionado.

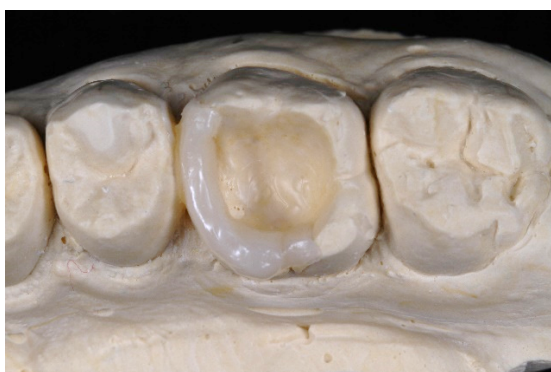A montagem em articulador pode ser dispensada, nesse caso, por se tratar de uma restauração de um único dente e a técnica indireta permitir a construção das vertentes das cúspides com inclinações semelhantes à dos dentes vizinhos, igualmente como se faz em restaurações diretas, mas tendo a vantagem de observar a restauração por todos os ângulos.

No modelo em gesso tipo IV FujiRock (GC Europe, Leuven, BEL), o dente foi isolado com uma fina camada de cera de escultura Artwax (Morsa GmbH, Krumbach, GER) em toda a extensão interna do preparo para que a resina não se fixe ao gesso e para simular o espaço para o cimento (Figura 1).



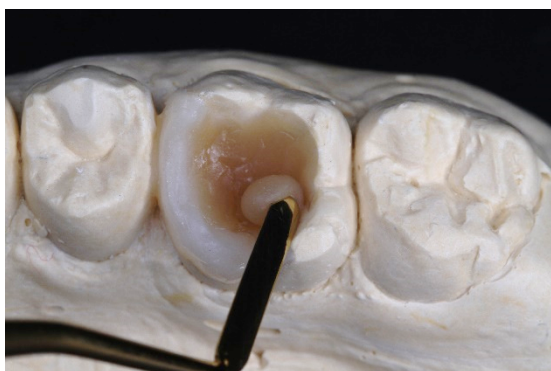**Figura 1.** Isolamento interno do preparo no modelo, com fina camada de cera para escultura.

Em seguida, com uma espátula de inserção (Quinelato, Rio Claro, SP, BR) acrescentou-se uma camada de resina de esmalte (Filtek™ Z350 XT, 3M®, Sumaré, SP, BR) para o fechamento da caixa proximal, transformando uma complexa cavidade classe II em uma cavidade classe I, facilitando sobremaneira a execução dos outros passos da técnica. Realizou-se, então, a fotoativação (VALO - Ultradent, South Jordan, UT, USA) durante 20 segundos (Figura 2).



**Figura 2.** Fechamento da caixa proximal com resina de esmalte Filtek™ Z350 XT na cor XWE.

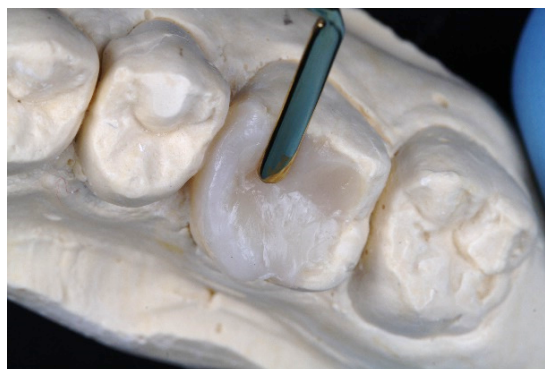Sobre o fundo do preparo foi inserida uma camada de resina hiper Cromática A6B Filtek™ Z350 XT (3M®), dando formato côncavo e liso ao material, eliminando assim, qualquer área retentiva que possa dificultar o assentamento passivo da restauração. Após essa fase realizou-se novamente a fotoativação por 20 segundos (Figura 3).



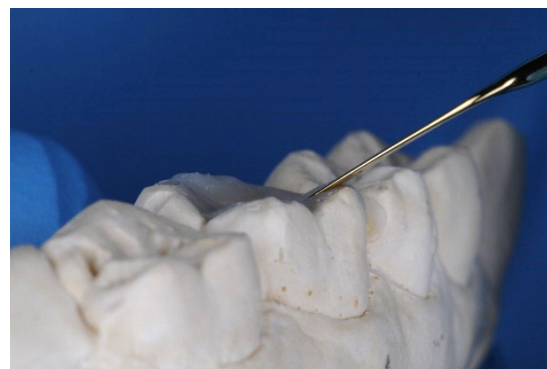
**Figura 3.** Inserção da resina hiper Cromática A6B Filtek™ Z350 XT no fundo da cavidade em formato

Para a última camada, acrescentou-se novamente resina de esmalte Filtek™ Z350 XT (3M®), na cor XWE,

recobrimo a resina hiper Cromática até a margem do ângulo cavossuperficial (Figura 4). O excesso foi retirado com espátula para resina composta plana (Quinelato®), em um ângulo de 45° em relação à ponta das cúspides (Figura 5).



**Figura 4.** Inserção da resina de esmalte Filtek™ Z350 XT sobre a resina hiper Cromática.



**Figura 5.** Remoção dos excessos de resina com espátula de inserção plana, em um ângulo de 45° em relação à ponta da cúspide.

Para o desenho dos sulcos principais e secundários, utilizou-se uma sonda exploradora nº5 (Golgran, São Caetano do Sul, SP, BR) realizando movimentos semelhantes ao de “agulha da máquina de costura” subindo e descendo para que não arrastasse a resina, sempre tocando o fundo da restauração e contornando as cúspides e cristas marginais. Nesse momento pode-se lançar mão de pigmentos para a evidenciação dos sulcos oclusais e profundidade das cúspides (Figura 6). Após a seleção e aplicação dos pigmentos, procedeu-se a aproximação das paredes dos sulcos com pincel, aprisionando o pigmento no interior dos vales formado pelo desenho dos sulcos com o explorador, seguindo



com fotopolimerização final por 20 segundos em todas as faces da restauração (Figura 7). O acabamento foi realizado com o auxílio de brocas multilaminadas (Dhpro, Paranaguá, PR, BR) para remoção dos excessos de resina das margens da restauração, e o polimento proximal e oclusal com escova de pelo de cabra (American Burrs, Palhoça, SC, BR) e pasta abrasiva Enameliza (Cosmedent, Chicago, IL, USA).




Figura 6. Corantes Final Touch Voco, GmbH, Germany

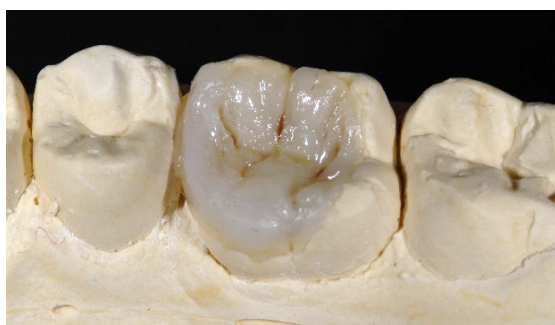

Figura 7. Corantes aplicados nos sulcos principais e secundários

## RESULTADOS

Ao final pode-se observar uma peça rica em detalhes e com acabamento e polimento excelentes (Figura 8).

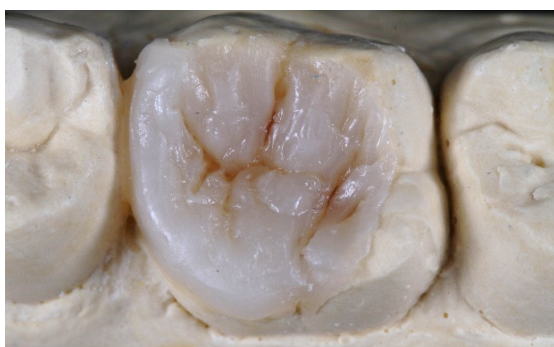

Figura 8. Restauração semidireta finalizada, pronta para ser cimentada.

## DISCUSSÃO

Inlays, onlays e overlays semidiretas em resinas compostas podem ser conservadoras, tornando-se uma alternativa mais econômica e menos demorada quando comparadas às restaurações indiretas feitas em cerâmica. A técnica descrita elimina o técnico de laboratório, oferecendo aos pacientes menos visitas ao consultório odontológico, resultando em menor tempo de cadeira e sem a necessidade de restaurações provisórias<sup>8,9</sup>.

Veiga et al.<sup>10</sup> demonstraram em uma revisão sistemática que não há diferença na longevidade de restaurações em resina composta, pelas técnicas direta e indireta. Apesar da técnica direta ter como vantagem o trabalho em sessão única, a técnica indireta favorece a construção da restauração em modelos com visualização direta, polimerização da massa de resina em vários ângulos e direções e ótimo acabamento proximal. No entanto, apresenta como desvantagens a necessidade de no mínimo duas consultas e custo mais elevado<sup>2</sup>.

Chabouis et al.<sup>1</sup> mostraram através de dois estudos randomizados, incluídos em sua revisão sistemática, que restaurações feitas em cerâmica podem apresentar um desempenho melhor do que as restaurações feitas em resina composta em um período de 3 anos, porém, não garantem os resultados a longo prazo. Seguidamente, uma revisão sistemática mostrou que o tipo de material não está relacionado com a longevidade das restaurações, e nem com o dente, se pré-molares ou molares. Mostrou ainda, que a chance de insucesso em dentes vitais foi 80% menor quando comparado com dentes tratados endodonticamente, indicando que a vitalidade do dente é um fator significativo na longevidade da restauração<sup>10</sup>.

Em contrapartida, Derchi et al.<sup>13</sup> concluíram, em um estudo clínico longitudinal de doze anos, que as restaurações indireta em resina composta nos dentes posteriores, apresentam uma alta taxa de sobrevida clínica, sendo que em doze anos apresentaram um índice de falha de 12%, tornando-se uma opção confiável a longo prazo.

A adaptação marginal de restaurações indiretas em resina composta ou em cerâmica é parecida, por outro lado, a adaptação marginal de restaurações diretas, mostra resultados inferiores às obtidas com a técnica indireta. Portanto, nota-se a vantagem de se optar pela técnica de restauração indireta a fim de minimizar os riscos de infiltração marginal<sup>12</sup>.

Shikider et al.<sup>5</sup>, observaram em seu estudo clínico que duas restaurações diretas e uma indireta, em resina composta, apresentaram perda de adaptação marginal aos nove meses. Um exame cuidadoso dessas restaurações revelou a presença de lascas, e que essas ocorreram devido ao contato direto com a cúspide do dente antagonista. Esse problema poderia ter sido evitado pelo operador durante a confecção e instalação da peça, de modo que o operador e o protocolo clínico adotado são considerados fatores determinantes para a longevidade das restaurações<sup>2,5</sup>.

Enquanto não houver comprovadamente contraindicações para a confecção de restaurações semidiretas com resinas compostas em dentes posteriores, é inevitável que seu uso aumente devido a era da odontologia conservadora. Desta forma, podemos indicar esse tipo de restauração em situações em que o custo do procedimento com cerâmica inviabiliza o tratamento, já que as restaurações semidiretas feitas com resina podem ser confeccionadas pelo próprio cirurgião-dentista, favorecendo ao procedimento mais economia, sem comprometer a qualidade final e longevidade.

## CONCLUSÃO

Diante da sustentação da literatura sobre este assunto, o protocolo clínico apresentado demonstra que as restaurações semidiretas em dentes posteriores, confeccionadas em resina composta, constituem uma excelente opção de tratamento restaurador. É uma alternativa de fácil execução e economicamente viável, podendo ser empregada na reabilitação de dentes posteriores com grande perda de estrutura dentária.

## REFERÊNCIAS

1. Chabouis FH, Faugeron SV, Attal JP. Clinical efficacy of composite versus ceramic inlays and onlays: a systematic review. *Dental Materials*. 2013 Sep; 29(12):1209-18.
2. Demarco F, Collares K, Correa M, Cenci M, Moraes R, Opdam N. Should my composite restorations last forever? Why are they failing? *Braz Oral Res*. 2017 May; 31(56): 92-9.
3. Grivas E, Roudsari RV, Satterthwaite JD. Composite inlays: a systematic review. *Eur J Prosth Restor Dent*. 2014 Sep; 22(3):117-24.
4. Angeletakia F, Gkogkosb A, Papazoglouc E, Kloukosd D. Direct versus indirect inlay/onlay composite restorations in posterior teeth. A systematic review and meta-analysis. *J Dent*. 2016 Oct; 53:12-21.
5. Shikder H, Shomi N, Saki N, Begum F, Mahmud H, Alam M. Clinical evaluation of direct composite resin and indirect micro ceramic composite resin restorations in class-I cavity of permanent posterior teeth. *Int J Hum Health Sci*. 2019 Apr; 03(02):109-15.
6. Ravasini F, Bellussi D, Pedrazzoni M, Ravasini T, Orlandini P, Meleti M, et al. Treatment Outcome of Posterior Composite indirect restorations: a retrospective 20-year analysis of 525 cases with a mean follow-up of 87 months. *Int J Periodontics Restor Dent*. 2018; 38:655-63.
7. Torres CR, Zanatta RF, Huhtala MF, Borges AB. Semidirect posterior composite restorations with a flexible die technique. *J Am Dent Assoc*. 2017 Sep; 148(9):671-76.
8. Torres CRG, Zanatta RF, Huhtala MFRL, Borges AB. Semidirect posterior composite restorations with a flexible die technique: A case series. *J Am Dent Assoc*. 2017 Sep;148(9):671-6. doi: 10.1016/j.adaj.2017.02.032.
9. Soares LM, Razaghy M, Magne P. Optimization of large MOD restorations: Composite resin inlays vs. short fiber-reinforced direct restorations. *Dent Mater*. 2018 Apr;34(4):587-97. doi: 10.1016/j.dental.2018.01.004.
10. Veiga AM, Cunha AC, Ferreira DM, Fidalgo TK, Chianca TK, Reis KR, et al. Longevity of direct and indirect resin composite restorations in permanent posterior teeth: A systematic review and meta-analysis. *J Dent*. 2016 Nov; 54:1-12.
11. Morimoto S, Sampaio FB, Braga MM, Sesma N, Özcan M. Survival rate of resin and ceramic inlays, onlays, and overlays: A systematic review and meta-analysis. *J Dent Res*. 2016 Aug;95(9):985-94.
12. Zaruba M, Kasper R, Kazama R, Wegehaupt FJ, Ender A, Attin T, et al. Marginal adaptation of ceramic and composite inlays in minimally invasive mod cavities. *Clin Oral Investig*. 2014;18(2):579-87.
13. Derchi G, Marchio V, Borgia V, Özcan M, Giuca MR, Barone A. Twelve-year longitudinal clinical evaluation of bonded indirect composite resin inlays. *Quintessence Int*. 2019; 50(6):448-54.